https://doi.org/10.17116/rosstomat20241701110

Клинические особенности применения метода навигационной трепан-биопсии челюстных костей

© Л.К. АБРААМЯН[1], А.М. ЦИЦИАШВИЛИ[1], А.М. ПАНИН[1], Д.А. ЛЕЖНЕВ[1], А.В. ВОЛКОВ[2—4], В.Г. ДЕРЮШКИН[1]

[1]ФГБОУ ВО «Российский университет медицины» Минздрава России, Москва, Россия;
[2]ФГАОУ ВО «Российский университет дружбы народов имени Патриса Лумумбы», Москва, Россия;
[3]ФГБУ «Национальный медицинский исследовательский центр травматологии и ортопедии им. Н.Н. Приорова» Минздрава России, Москва, Россия;
[4]АНО «Больница Святителя Алексия Митрополита Московского», Москва, Россия

РЕЗЮМЕ

«Золотым стандартом» оценки изменений тканей является проведение биопсии с последующим патологоморфологическим исследованием. Одним из существующих методов получения биоптата является предложенная нами ранее навигационная трепан-биопсия челюстных костей.

Цель исследования. Оценить клиническую эффективность метода навигационной трепан-биопсии челюстных костей.

Материал и методы. Всего в исследование были включены 62 пациента. Они были разделены на две группы по 31 человеку методом «слепых» конвертов: 1-й группе была проведена навигационная трепан-биопсия с использованием ручной иглы-трепаны для трепан-биопсии; 2-й группе — навигационная трепан-биопсия с использованием машинных трепанов. Полученный биоптат отправляли на патолого-морфологическое исследование. Оценку клинического течения послеоперационного периода проводили на 1, 3 и 7-е сут после биопсии.

Результаты. Успешность навигационной трепан-биопсии в первой группе пациентов составила 52%, во второй — 71%. Количество возникших осложнений в первой группе составило 48,39%, во второй — 64,52%. Клиническое течение послеоперационного периода принципиально не отличалось в обеих группах.

Заключение. Таким образом, по результатам проведенного исследования определено, что применение нового метода навигационной трепан-биопсии челюстных костей может быть эффективно как с использованием ручного трепана, так и машинного. При этом машинный трепан можно считать более универсальным и более эффективным в сравнении с ручным.

Ключевые слова: *навигационная трепан-биопсия челюстей, плотные внутричелюстные включения, хирургическая стоматология.*

ИНФОРМАЦИЯ ОБ АВТОРАХ:
Абраамян Л.К. — https://orcid.org/0000-0003-1719-4377
Цициашвили А.М. — https://orcid.org/0000-0002-4737-8508
Панин А.М. — https://orcid.org/0000-0001-6073-1591
Лежнев Д.А. — https://orcid.org/0000-0002-7163-2553
Волков А.В. — https://orcid.org/0000-0002-5611-3990
Дерюшкин В.Г. — https://orcid.org/0000-0001-5218-8648
Автор, ответственный за переписку: Цициашвили А.М. — e-mail: amc777@yandex.ru

КАК ЦИТИРОВАТЬ:
Абраамян Л.К., Цициашвили А.М., Панин А.М., Лежнев Д.А., Волков А.В., Дерюшкин В.Г. Клинические особенности применения метода навигационной трепан-биопсии челюстных костей. *Российская стоматология*. 2024;17(1):10–14. https://doi.org/10.17116/rosstomat20241701110

Clinical features of the application of the method of navigational trepan biopsy of jaw bones

© L.K. ABRAHAMYAN[1], A.M. TSITSIASHVILI[1], A.M. PANIN[1], D.A. LEZHNEV[1], A.V. VOLKOV[2—4], V.G. DERYUSHKIN[1]

[1]FSBEI HE «ROSUNIMED» of MOH of Russia, Moscow, Russia;
[2]Peoples' Friendship University of Russia, Moscow, Russia;
[3]National Medical Research Center for Traumatology and Orthopedics named after N.N. Priorova, Moscow, Russia;
[4]Hospital St. Alexy Metropolitan of Moscow, Moscow, Russia

ABSTRACT

The «golden standard» for evaluating tissue changes is a biopsy followed by pathomorphological examination. Guided trephine biopsy of jaw bones is one of the existing methods of obtaining biopsy material, which we proposed earlier.

Objective. To assess clinical efficacy of guided trephine biopsy of jaw bones.

Materials and methods. A number of patients equal 62 were included in the study. They were divided into two groups of 31 subjects using «sealed envelopes» method: the 1st group had a guided trephine biopsy using a manual trephine needle for trephine biopsy; the 2nd group — guided trephine biopsy using machine trephines. The obtained biopsy material was sent for pathomorphological examination. The evaluation of the postoperative period's clinical course was conducted on the 1st, 3rd and 7th days after the biopsy.

Results. Success rate of guided trephine biopsy in the first group of patients was 52%, in the second — 71%. The number of occurred complications in the first group was 48.39%, in the second — 64.52%. The clinical course of the postoperative period was not fundamentally different in both groups.

Conclusion. Thus, it has been determined according to the obtained study results that the use of a new method of guided trephine biopsy of jaw bones can be effective both with the use of manual trephine and machine. In addition, machine trephine can be considered more universal and more effective than manual.

Keywords: *guided trephine biopsy of jaw bones, dense intramaxillary inclusions, dental surgery.*

INFORMATION ABOUT THE AUTHORS:
Abrahamyan L.K. — https://orcid.org/0000-0003-1719-4377
Tsitsiashvili A.M. — https://orcid.org/0000-0002-4737-8508
Panin A.M. — https://orcid.org/0000-0001-6073-1591
Lezhnev D.A. — https://orcid.org/0000-0002-7163-2553
Volkov A.V. — https://orcid.org/0000-0002-5611-3990
Deryushkin V.G. — https://orcid.org/0000-0001-5218-8648
Corresponding author: Tsitsiashvili A.M. — e-mail: amc777@yandex.ru

TO CITE THIS ARTICLE:
Abrahamyan LK, Tsitsiashvili AM, Panin AM, Lezhnev DA, Volkov AV, Deryushkin VG. Clinical features of the application of the method of navigational trepan biopsy of jaw bones. *Russian Journal of Stomatology = Rossiiskaya stomatologiya*. 2024;17(1):10–14. (In Russ.). https://doi.org/10.17116/rosstomat20241701110

Актуальность

При проведении клинико-рентгенологического исследования врачом-стоматологом случайным образом могут быть выявлены участки челюстей, имеющие измененную костную структуру [1]. Подобные участки могут иметь как характерные, так и атипичные скиалогические признаки, в зависимости от наличия или отсутствия которых возможна их верификация. При этом «золотым стандартом» диагностики участков структурных изменений тканей остается их патолого-морфологическое исследование [1—4]. Соответственно, для проведения данного вида исследования необходимо получить образец ткани — провести биопсию из участка структурных изменений. Проведение классической «открытой биопсии» при наличии структурных изменений челюсти достаточно затруднительно, так как для получения образца костной ткани врач вынужден создавать операционное поле с хорошей визуализацией, при этом ориентируясь только на результаты рентгенологического обследования и пытаясь перенести их на хирургический этап. Это увеличивает объем операции, повышает риск травмирования различных анатомических элементов, в связи с чем «открытая биопсия» достаточно ограничена [5, 6]. Предложенный нами ранее метод навигационной трепан-биопсии челюстей, который подразумевает использование навигационного хирургического шаблона, обеспечивающего точный доступ к зоне интереса без расширения объема операции, сводит риск повреждения анатомических структур к минимуму [5, 7, 8]. При этом для дальнейшего внедрения метода и определения перспектив его использования актуальной представляется оценка его эффективности в различных клинических ситуациях, что и определило цель настоящего исследования.

Цель исследования — оценить клиническую эффективность метода навигационной трепан-биопсии челюстных костей.

Материалы и методы

Всего в исследование были включены 62 пациента. Из них 19 мужчин и 43 женщины, возраст от 20 до 77 лет. Пациентов включали в исследование на основании следующих критериев: пациенты от 18 лет, обоих полов; пациенты с гиперплотными структурными изменениями челюстных костей; наличие заключения рентгенолога, отсутствие объективных клинико-рентгенологических признаков наличия злокачественного процесса. Исследование было одобрено комитетом по этике (выписка из протокола №12-20 Межвузовского комитета по этике от 19.11.20), пациенты подписывали стандартную форму информированного добровольного согласия.

Пациенты были разделены на две группы по 31 человеку методом «слепых» конвертов: первой группе была проведена навигационная трепан-биопсия с использованием ручной иглы-трепаны для трепан-биопсии (CATCHSYSTEM 13G, диаметр рабочей части — 2,7 мм, длина рабочей части — 10 см, производителя ZAMAR, Хорватия); второй группе проведена навигационная трепан-биопсия с использованием машинных трепанов — трепан Komet 227A.204.032 (диаметр рабочей части 3,2 мм, длина рабочей части — 16 мм) (Германия). В случае невозможности применения указанного трепана из-за недостаточной длины был использован оригинальный трепан производства завода МК Ярославль (Россия), с удлиненной рабочей частью, диаметром 2,7 мм, длина рабочей части — 20 и 24 мм.

Гиперплотные участки структурных изменений челюстей у пациентов были обнаружены случайным образом при клинико-рентгенологическом обследовании, которое включало клинический осмотр и проведение конусно-лучевой компьютерной томографии (КЛКТ) с описанием. При обнаружении гиперплотного участка структурных изменений для планирования навигационной трепан-биопсии и последующего патолого-морфологического исследования материала пациенту проводили снятие оттисков челюстей с последующим их цифровым сканированием, сопоставлением с данными КЛКТ в программе-планировщике, моделирование и печать хирургического шаблона для проведения навигационной трепан-биопсии [7, 8].

Для оценки клинической эффективности метода навигационной трепан-биопсии челюстей у пациентов обеих групп был введен критерий «успешность операции», которым отмечали факт получения биоматериала (1) и «безуспешность» (0) при его отсутствии. Также «успешность операции» оценивали в зависимости от следующих параметров: пол (муж/жен); возрастная группа (молодая — 18—44 года, средняя — 45—59 лет, пожилая — 60—74 года, старческая — 75—90 лет); тип кости в области биопсии (D1, D2, D3, D4 по классификации C. Mish, 1988 г.); расстояние до ближайшей поверхности кости, откуда плани-

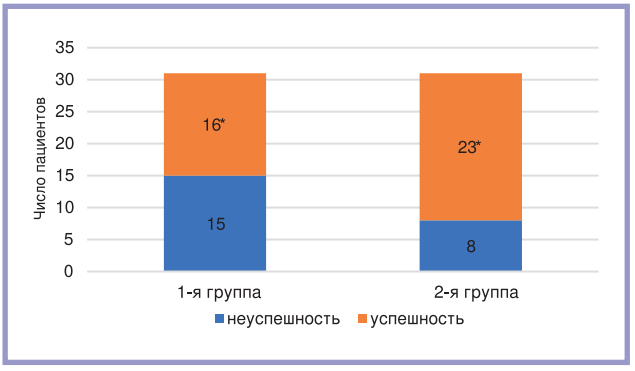

Рис. 1. **Диаграмма. Успешность метода навигационной трепан-биопсии в зависимости от группы и области челюсти.**

Fig. 1. **Diagram. Success rate of the guided trephine biopsy method depending on the group and jaw area.**

ровалась трепан-биопсия (в мм); размеры зоны интереса (высота, ширина, длина; в мм); область зуба (FDI); отдел челюсти (боковой/фронтальный); плотность костной ткани (в ед. Hu); возникшие осложнения (отсутствие биоптата в трепане, сложность извлечения биоптата из просвета трепана). Полученный биоптат отправляли на патолого-морфологическое исследование. Оценку клинического течения послеоперационного периода проводили на 1, 3 и 7-е сут после биопсии. Оценивали отек и эпителизацию раневой поверхности, где 0 — отсутствие параметра, 3 — максимально выраженный параметр. Болевой симптом оценивали по визуально-аналоговой шкале от 0 до 10. Полученные результаты заносили в таблицу Microsoft Excel v. 16.68 и подвергали статистической обработке с использованием программы Statistica 13.0. Результаты представлены в виде абсолютных, относительных (интенсивный и экстенсивный показатель), а также средних величин (M+DS). Проводили дисперсионный однофакторный анализ. Для определения достоверности внутригрупповых или межгрупповых отличий применяли коэффициент U-критерий Манна—Уитни (p<0,05).

Результаты и обсуждение

По результатам нашего исследования, успешность навигационной трепан-биопсии в 1-й группе (с применением ручного трепана) составила 16 (52%) операций, во 2-й группе (с применением машинного) — 23 (74%), что достоверно выше, чем в 1-й группе (p<0,05).

При оценке успешности навигационной трепан-биопсии в 1-й и 2-й группах пациентов в зависимости от отдела челюсти нами было отмечено, что во фронтальном отделе успешность была 100% в обеих группах, при этом в боковых отделах успешность для каждой из групп была меньше (p<0,05) и составляла 48% в 1-й группе и во 2-й — 70% **(рис. 1)**. Подобные результаты, на наш взгляд, могут быть связаны с большим удобством применения машинного трепана в разных областях челюстей, что было нами отмечено в ходе работы.

Также подобные результаты могут быть связаны с плотностью костной ткани в области биопсии. Так, в области считающейся менее плотной кости, что соответствует типу D3 по классификации C. Mish [9], при работе ручным трепаном успешность составила 100%, при работе машинным трепаном — 70%. В области еще менее плотной кости по типу D4 при использовании ручного трепана успешность составила 67%, при использовании машинного — 100%. Подобные результаты могут говорить о менее эффективной режущей способности ручного трепана, которая в дополнение с прикладываемым хирургом на рукоять усилием не позволяет «вырезать» костный столбик, а приводит к конденсации области биопсии. Однако и в более плотной кости преимущество у машинных трепанов: 50% в D1 и 82% в D2 против 25% и 31% соответственно у ручных.

В дополнение, использование машинного трепана позволяет более эффективно проводить трепан-биопсию при глубоком расположении зоны интереса в разных типах кости **(рис. 2)**. В то время как ручной метод эффективен при достаточно поверхностном расположении (до 3 мм от поверхности). Что также можно объяснить более низкой эффективностью режущей способности ручного трепана. При глубоком расположении области интереса, особенно в очень плотной или очень мягкой кости, зона биопсии не трепанируется, а конденсируется.

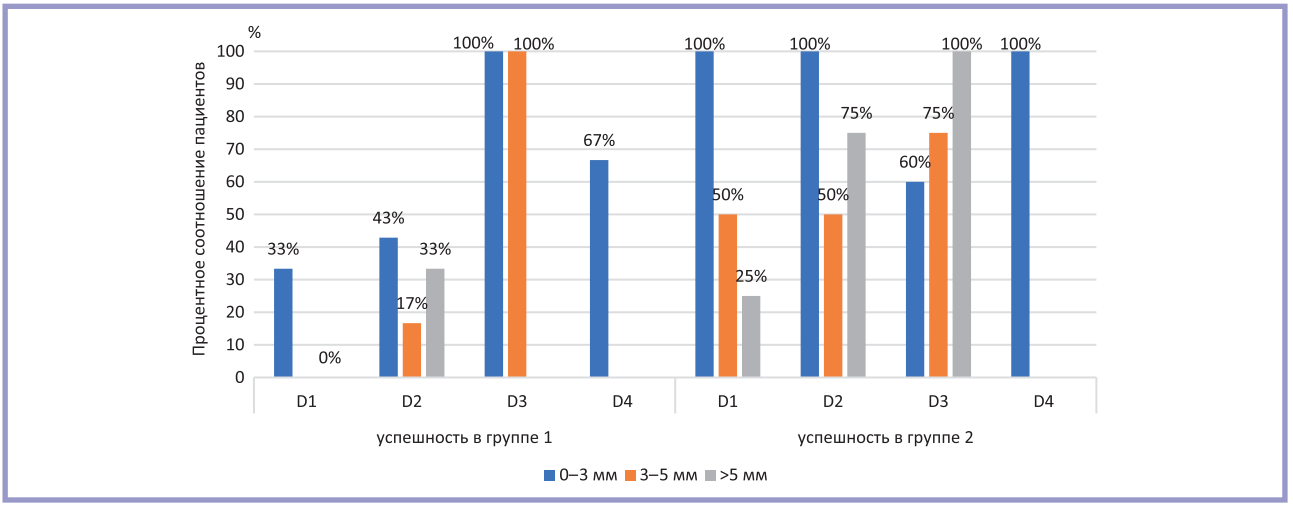

Рис. 2. **Диаграмма. Успешность метода навигационной трепан-биопсии в разных группах в зависимости от типа кости и расстояния до ближайшей поверхности кости.**

Fig. 2. **Diagram. Success rate of the guided trephine biopsy in different groups depending on bone type and distance to nearest bone surface.**

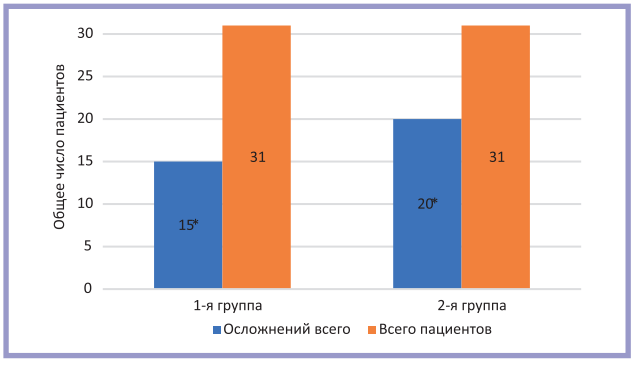

Рис. 3. **Диаграмма. Частота встречаемости пациентов, у которых возникли осложнения в ходе применения метода навигационной трепан-биопсии челюстных костей.**

* — достоверные внутригрупповые отличия, $p<0,05$.

Fig. 3. **Diagram. Incidence of patients with occurred complications during the application of the guided trephine biopsy of jaw bones method.**

* — significant intra-group differences, $p<0.05$.

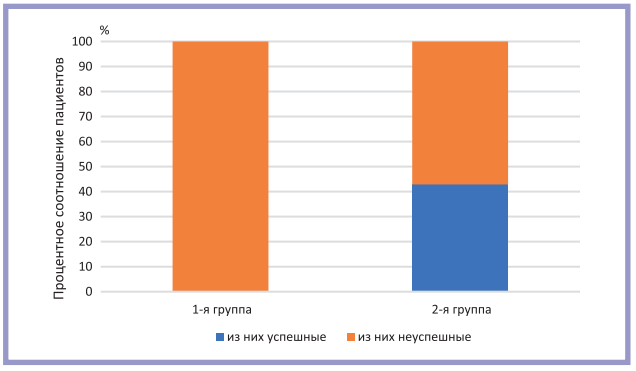

Рис. 4. **Диаграмма. Успешность метода навигационной трепан-биопсии в зависимости от осложнения «отсутствие биоптата в трепане».**

Fig. 4. **Diagram. Success rate of the guided trephine biopsy method depending on the «no biopsy material in trephine» complication.**

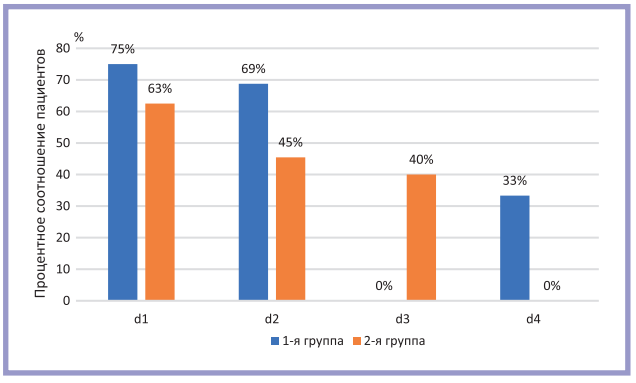

Рис. 5. **Диаграмма. Частота встречаемости осложнения «отсутствие биоптата в трепане» в разных группах.**

Fig. 5. **Diagram. Incidence of «no biopsy material in trephine» complication in different groups.**

При проведении исследования нами были отмечены несколько неблагоприятных факторов, осложняющих проведение навигационной трепан-биопсии, которые мы обозначили как собственно осложнения. Всего в первой группе было зафиксировано 15 (48,39%) осложнений из 31 проведенной операции. Во второй группе было отмечено 20 (64,52%) осложнений ($p<0,05$) **(рис. 3)**.

Все зафиксированные осложнения проведения метода были разделены на две группы: отсутствие биоптата в просвете трепана и затруднения при извлечении биоптата из трепана. Так, отсутствие биоптата в просвете трепана было отмечено у 48% пациентов в 1-й группе и у 45% — во 2-й. Другим фактором была трудность извлечения биоптата из трепана, что было отмечено только у 19% пациентов 2-й группы, в 1-й группе пациентов подобного осложнения не встречалось, что связано с конструкционными особенностями ручных трепанов, а именно наличием специального толкателя для извлечения полученного костного фрагмента без нарушения его макростроения.

При этом отсутствие биоптата в просвете трепана, на наш взгляд, можно объяснить двумя причинами: при конденсации костной ткани в зоне биопсии при очень плотной или очень рыхлой костной ткани или при затруднительном отделении биоптата от окружающей кости. В таком случае мы проводили ограниченный линейный разрез слизистой оболочки непосредственно в области проведения биопсии, над трепанационным отверстием, скелетировали слизисто-надкостничный лоскут и при визуализации не отделившегося костного биоптата проводили его извлечение стоматологическими инструментами (стоматологический зонд, кюретажная ложка Лукаса и др.). Факт получения биоптата в данном случае оценивался как «успешность» операции **(рис. 4)**. А при отсутствии неотделившегося костного фрагмента в области остеотомии и в просвете трепана приходили к выводу о конденсации зоны биопсии.

При этом чаще всего осложнение «отсутствие биоптата в трепане» встречалось в «плотных» типах кости D1 (75% в 1-й, 63% во 2-й группе) и при типе D2 (69% — в 1-й группе, 45% — во 2-й) **(рис. 5)**.

Послеоперационный период у пациентов обеих групп протекал без особенностей. Вместе с этим не было выявлено значительной разницы ни в зависимости от группы пациентов, ни от успешности или неуспешности проведения операции **(рис. 6)**. Средние значения болевого симптома у всех пациентов в первые сутки отмечались на уровне от 2,25 до 2,37 баллов по шкале ВАШ. На третьи сутки было отмечено снижение до 1,5—1,3 баллов. К 7-м суткам болевой симптом не отмечался ни у одного пациента.

Незначительное изменение конфигурации лица за счет отека мягких тканей вследствие травматического воздействия было отмечено во всех группах только на 3-и сутки после проведения операции и составило от 0,2 до 0,43 баллов. На 1 и 7-е сутки отек не был отмечен ни в одной из групп [10].

Начальная стадия эпителизации операционной раны была отмечена на третьи сутки также в обеих группах и была оценена в 1 балл. Полная эпителизация была зафиксирована на седьмые сутки осмотра у всех пациентов.

Заключение

Таким образом, по результатам проведенного исследования определено, что применение нового метода на-

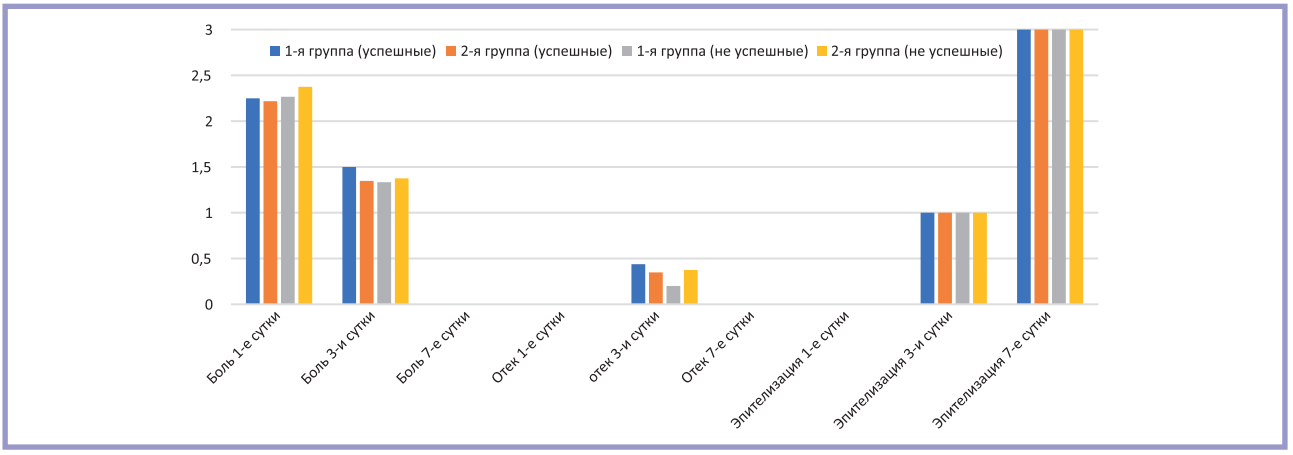

Рис. 6. **Диаграмма. Оценка клинического течения послеоперационного периода у пациентов после навигационной трепан-биопсии.**

Fig. 6. **Diagram. Evaluation of the postoperative period's clinical course in patients after the guided trephine biopsy.**

вигационной трепан-биопсии челюстных костей может быть эффективно как с использованием ручного трепана, так и машинного. Оба трепана имеют преимущества и недостатки в силу особенности конструкции и способа применения. При этом, по результатам исследования, машинный трепан можно считать более универсальным и более эффективным в сравнении с ручным.

Авторы заявляют об отсутствии конфликта интересов.
The authors declare no conflicts of interest.

ЛИТЕРАТУРА/REFERENCES

1. Абраамян Л.К., Цициашвили А.М., Панин А.М. и др. Частота встречаемости пациентов с плотными внутрикостными включениями челюстей при стоматологическом обследовании по данным конусно-лучевой компьютерной томографии. *Клин. стоматология.* 2022;25(2):58-62.
Abraamyan LK, Tsitsiashvili AM, Panin AM, et al. Frequency of occurrence of patients with dense intraosseous inclusions of the jaws during dental examination according to conebeam computed tomography. *Clin. Dentistry* (Russia). 2022;25(2):58-62. (In Russ.).
https://doi.org/10.37988/1811-153X_2022_2_58
2. Абраамян Л.К., Цициашвили А.М., Панин А.М. и др. Характеристика плотных внутрикостных включений, обнаруженных у пациентов, при плановом стоматологическом обследовании по данным конусно-лучевой компьютерной томографии. *Клин. стоматология.* 2022;25(3):84-88.
Abrahamyan LK, Tsitsiashvili AM, Panin AM, et al. Characteristics of dense intraosseous inclusions found in patients during routine dental examination according to cone-beam computed tomography. *Clin. Dentistry* (Russia). 2022;25(3):84-88. (In Russ.).
https://doi.org/10.37988/1811-153X_2022_3_84
3. Allen C, Nodit L. Diagnostic challenges in fine-needle aspiration of a jaw lesion. *Diagn Cytopathol.* 2021;49(10):1141-1143.
https://doi.org/10.1002/dc.24857
4. Егоренков В.В., Бит-Сава Е.М., Молчанов М.С. Правила забора материала для морфологического исследования (аспирационная биопсия, эксцизионная и инцизионная биопсия, трепан-биопсия, забор асцитической и плевральной жидкости, забор материала костного мозга и кости). *Практ. онкология.* 2017;18:4:336-342.
Egorenkov VV, Bit-Sava EM, Molchanov MS. Rules for sampling material for morphological research (aspiration biopsy, excisional and incisional biopsy, trephine biopsy, sampling of ascitic and pleural fluid, sampling of bone marrow and bone material). *Prakt. onkologiya.* 2017;18(4):336-342. (In Russ.).
https://doi.org/10.31917/1804336
5. Панин А.М., Эктов П.В., Цициашвили А.М. и др. Новый метод навигационной трепан-биопсии структурных изменений челюстных костей. *Head and neck. Голова и шея.* 2021;9(3):72-78.
Panin AM, Ektov PV, Tsitsiashvili AM, et al. A new method of guided trephine-biopsy of jaw bone structural changes. *Head and Neck.* 2021;3:72-78. (In Russ.).
https://doi.org/10.25792/HN.2021.9.3.72-78
6. Mendez M, Haas AN, Rados PV, et al. Agreement between clinical and histopathologic diagnoses and completeness of oral biopsy forms. *Braz Oral Res.* 2016;30(1):e94. Published 2016 Aug 22.
https://doi.org/10.1590/1807-3107BOR-2016.vol30.0094
7. Эктов П.В., Панин А.М., Лежнев Д.А. и др. *Способ навигационной трепан-биопсии челюстных костей.* Патент РФ на изобретение №2784593/28.11.2022 Ссылка активна на 19.07.23.
Ektov PV, Panin AM, Lezhnev DA, et al. *Method of navigational trepan biopsy of jaw bones.* RF patent for invention No. 2784593/28.11.2022 The link is active on 07/19/2023. (In Russ.).
https://patentimages.storage.googleapis.com/ae/4b/6f/e961f88dba3e4b/RU2784593C2.pdf
8. Эктов П.В., Панин А.М., Лежнев Д.А. и др. *Навигационный шаблон для проведения навигационной трепан-биопсии челюстных костей.* Патент РФ на изобретение №2798031/14.06.2023 Ссылка активна на 19.07.23.
Ektov PV, Panin AM, Lezhnev DA, et al. *Navigation template for conducting navigation trepan biopsy of jaw bones.* RF patent for invention No. 2798031/14.06.2023 The link is active on 07/19/2023. (In Russ.).
https://patentimages.storage.googleapis.com/51/8e/f7/decca570d0e53b/RU2798031C1.pdf
9. Миш К.Е. *Ортопедическое лечение с опорой на дентальные имплантаты.* пер. с англ. 2-е изд. М.: МЕДпресс-информ; 2017.
Misch CE. *Dental Implant Prosthetics transl.* From engl. M.: Medpress-inform; 2017. (In Russ.).
10. Altieri F, Iezzi G, Luzzi V, et al. Computer-Guided Bone Biopsy: A Technical Note with the Description of a Clinical Case. *Bioengineering.* 2021;8:214.
https://doi.org/10.3390/bioengineering8120214

Поступила 21.07.2023
Received 21.07.2023
Принята к печати 08.08.2023
Accepted 08.08.2023